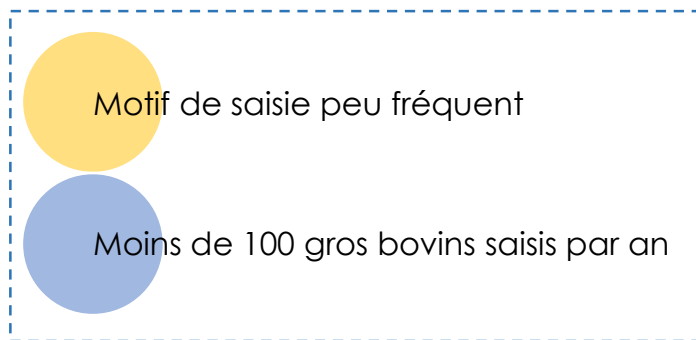
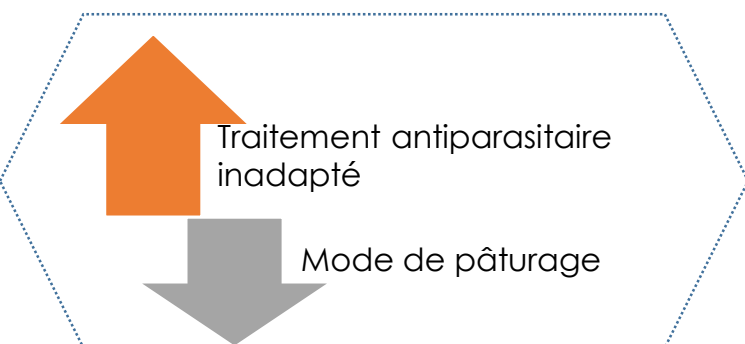


## DE QUOI S'AGIT-IL ?

- ➔ **Lésions sur divers organes** dues à la migration et à l'installation de strongles.
- ➔ Plusieurs parasites peuvent être responsables de lésions. Les strongles dont les rôles pathogènes sont les plus importants sont ***Ostertagia*** (parasite de la caillette) et ***Oesophagostomum*** (parasite du gros intestin).



## CAUSES PROBABLES



- ➔ Au printemps, les prairies sont contaminées par des larves infestantes ayant survécu à l'hiver.

Le bovin s'infeste à la **mise à l'herbe**.

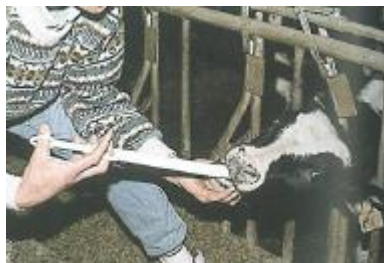

- ➔ Les **jeunes animaux** sont les plus atteints (infestations massives), contrairement aux adultes qui ont développé une immunité.

## DÉTECTION SUR L'ANIMAL VIVANT

- ➔ **Localisation gastro-intestinale** : diarrhée, poil piqué, déshydratation, diminution de l'appétit et amaigrissement.  
Formes moins marquées : baisse de l'état général, retard de croissance.  
Cas sévères : mortalité possible.
- ➔ **Localisation pulmonaire** : symptômes proportionnels à la quantité de larves ingérées. Toux, essoufflement, écoulement nasal, difficulté à respirer, perte d'appétit, amaigrissement. Retard de croissance.  
Cas sévères : mortalité possible.

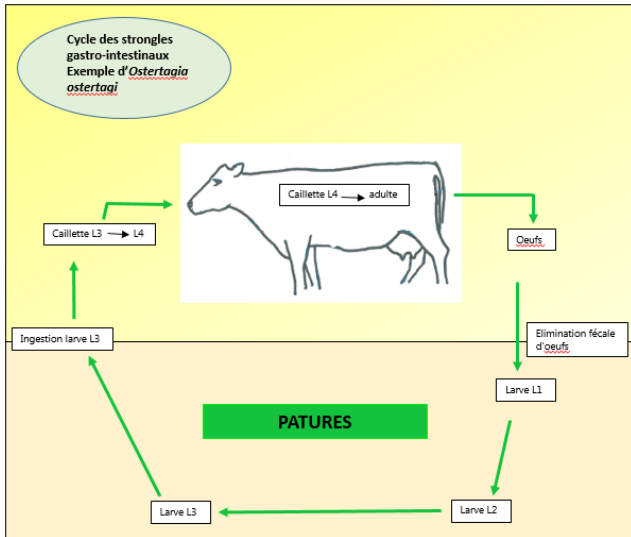
## QUE FAIRE À L'ÉLEVAGE ?



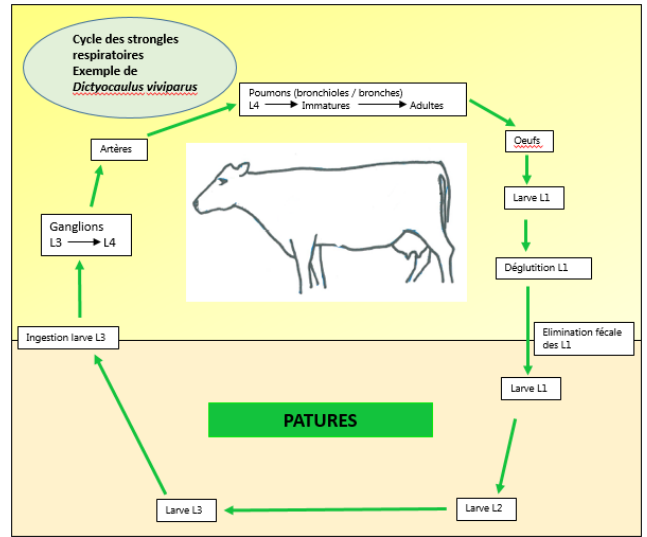
- ➔ **Traitement antiparasitaire adapté au contexte de l'élevage**
  - en général un traitement par an en été, au sevrage ou à la rentrée en étable.
  - en fonction de l'élevage un traitement peut s'avérer nécessaire 2 fois par an.
- ➔ **Transfert indispensable sur prairies saines suite au traitement**
  - Prairies non pâturées par veaux ou jeunes bovins insuffisamment immunisés
  - Prairies fauchées / ensilées au printemps dont les animaux utiliseront les repousses
  - Prairies utilisées au printemps exclusivement par des adultes.

# POUR ALLER PLUS LOIN

## MÉCANISME DE FORMATION DE LA LÉSION



Lésions importantes de la **muqueuse gastrique** avec glandes non fonctionnelles.



Lésions dues à la pénétration et au passage des larves dans les **bronchioles** et **alvéoles pulmonaires**, puis à l'installation d'adultes de grande taille dans les **bronches**.

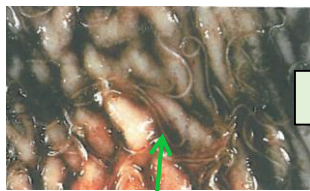## OBSERVATIONS À L'ABATTOIR

↳ Lésions de stronglyose à localisation hépatique, intestinale, péritonéale et pulmonaire.

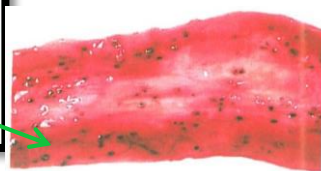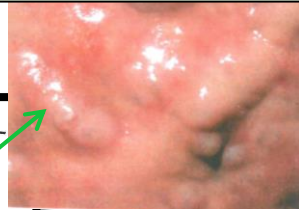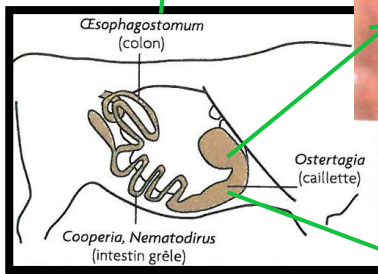
↳ **Poumons** : parasites visibles à l'ouverture de la trachée et des bronches sèches. Multitude de petits foyers de bronchite voire bronchopneumonie (stade subaigu ou chronique) disséminés dans le parenchyme pulmonaire.

↳ **Appareil digestif** :

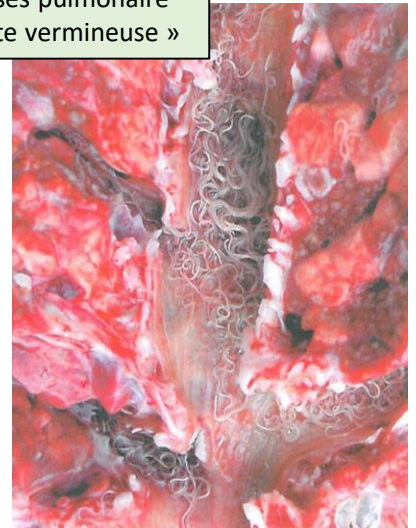
- Petites ulcérations de la muqueuse à la limite du visible
- Granulomes inflammatoires (lésion nodulaire)
- Epaissement de la paroi, fibrose.



Strongyloses gastro-intestinales



Strongyloses pulmonaire  
« Bronchite vermineuse »



## SAISIE PARTIELLE OU SAISIE TOTALE ?

- ↳ Saisie des poumons.
- ↳ Saisie de l'intestin.
- ↳ Saisie du foie.



# MOTIFS DE SAISIE DONNANT LIEU À L'ENVOI DE CETTE FICHE

Strongylose (Code SI2A = A114).

Cette fiche est envoyée en élevage **dès le premier cas de strongylose, avec précision de l'organe touché.**