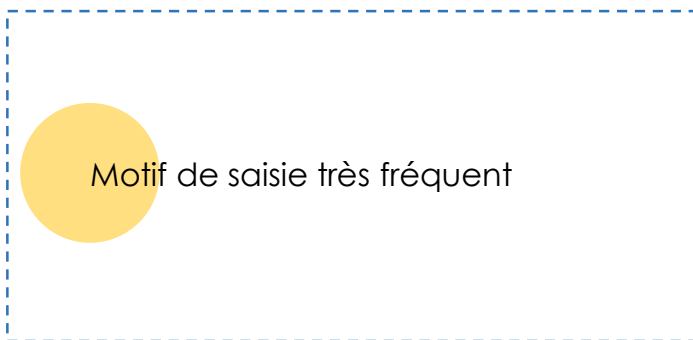


DE QUOI S'AGIT-IL ?

➔ **Inflammation du foie et des canaux biliaires** provoquée par des douves, avec ou sans identification du parasite dans le foie de l'animal.

➔ Deux parasitoses différentes :

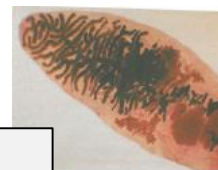- **Fasciolose** ou grande douve du foie, due à *Fasciola hepatica*.
- **Dicrocoeliose** ou petite douve du foie, due à *Dicrocoelium lanceolatum*.



Fasciola hepatica



Dicrocoelium lanceolatum



CAUSES PROBABLES



Traitements parasitaires inadaptés



Présence de zones humides favorisant la limnée

Limnées



➔ **Grande douve** : la limnée (hôte intermédiaire) est favorisée par la présence de zones humides.

Si le biotope est favorable, l'infestation peut se produire toute l'année, dès que les animaux sont au pâturage, s'il n'y a pas de gel.

➔ **Petite douve** : s'observe surtout sur des pâturages secs et/ou en pente, qui correspondent au biotope des escargots hôtes intermédiaires.

DÉTECTION SUR L'ANIMAL VIVANT

➔ **Grande douve** : symptômes **rare**s.

Dépend de la quantité de douves par animal. Si > 40 douves, symptômes : retards de croissance, amaigrissement, infertilité, baisse de production laitière.

➔ **Petite douve** : symptômes **rare**s.

Forme chronique : baisse de l'état général et des performances, amaigrissement, poil terne, selles molles.

QUE FAIRE À L'ÉLEVAGE ?

➔ **Grande douve** :

- Contrôle du **niveau d'infestation** du troupeau.
- **Traitement antiparasitaire** douvicide à la rentrée à l'étable.
- **Mesures agronomiques** : interdire aux bovins l'accès aux zones humides des prairies (gîtes à limnées) par drainage local et clôture des résurgences de sources.

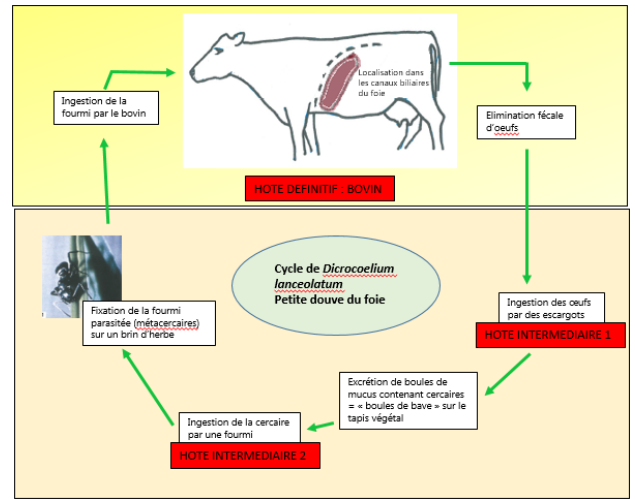
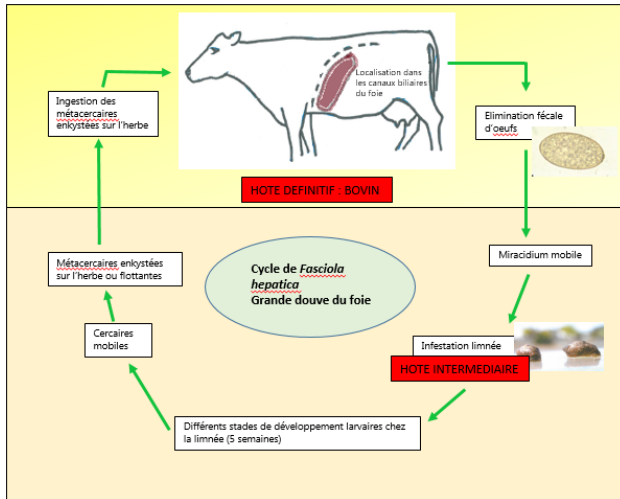


➔ **Petite douve** :

- **Traitement** en fin de pâturage si examen coproscopique positif.
- Lutte contre les hôtes intermédiaires **très difficile** : éviter de faire pâturer en début de matinée et fin d'après-midi (périodes le plus à risque d'ingestion de fourmi).

POUR ALLER PLUS LOIN

MÉCANISME DE FORMATION DE LA LÉSION



➤ Ce sont les **migrations à travers le foie** qui provoquent des lésions du tissu hépatique, avec hémorragie, destruction de cellules hépatiques et apparition de lésions cicatricielles et de cholangites.

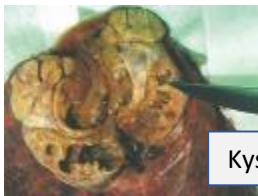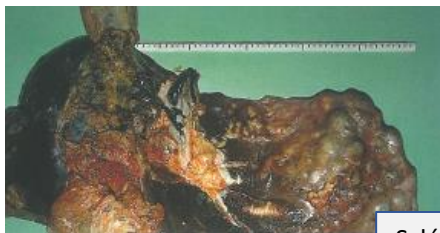➤ La grande douve est une **zoonose**. L'homme s'infeste par ingestion de végétaux contaminés par des larves métacercaires (cresson, pissenlit) : troubles hépatiques et vésiculaires avec complications possibles.

OBSERVATIONS À L'ABATTOIR

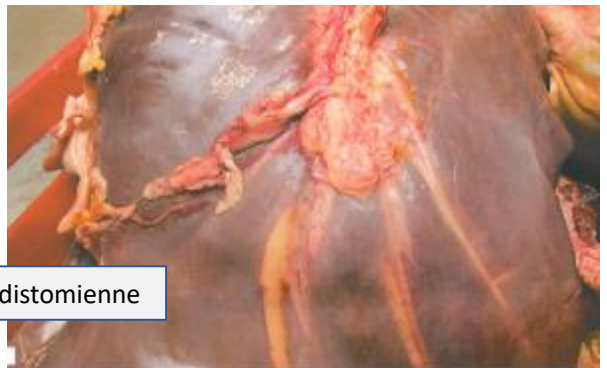➤ Le motif « distomatose » englobe toutes les lésions imputables à la fasciolose et à la dicrocoeliose.

➤ Lésions de **cholangite** (dilatation et épaississement des canaux biliaires), **lithiase biliaire** (obstruction des canaux biliaires par des douves mortes et nécrosées), **hépatite** chronique fibreuse et calcification des voies biliaires.
En phase terminale : **sclérose** du foie.

➤ Infestation massive : atteinte pulmonaire possible sous forme de **kystes distomiens** volumineux (2 à 5 cm) avec contenu verdâtre et pâteux (uniquement grande douve).



Cholangite distomienne



SAISIE PARTIELLE OU SAISIE TOTALE ?

➤ Saisie du foie.
Saisie des poumons en cas de kystes distomiens.



MOTIFS DE SAISIE DONNANT LIEU À L'ENVOI DE CETTE FICHE

Distomatose sans observation de douves à l'ouverture des canaux biliaires (Code S12A = A043).
Distomatose avec observation de douves à l'ouverture des canaux biliaires (Code S12A = A044).

Cette fiche est envoyée en élevage **dès le premier cas de distomatose chez les vaches (récapitulatif annuel pour les jeunes bovins).**